Bei vielschichtigen Symptomen zählt der Blick fürs Ganze:

GAUCHER-SPEKTRUM RECHTZEITIG ERKENNEN

PRIMÄRE MANIFESTATIONEN MORBUS GAUCHER TYP 3[1–4]

Neurologische Manifestationen (Typ 3)

1

Augenanomalien
Blicklähmung mit deutlich langsamen oder fehlenden horizontalen Sakkaden

2

Bewegungsstörungen
- Ataxie
- Krämpfe
- Myoklonische Epilepsie
- Zittern
- Dystonie

Deformität der Wirbelsäule
- Kyphose
- Skoliose

3

Kognitive Defizite
Variabel, entwickeln sich in der Kindheit

Hyperreflexie
Ohne pyramidales Syndrom

Bulbäre Erkrankungen
- Stridor
- Dysphagie
- Dysarthrie

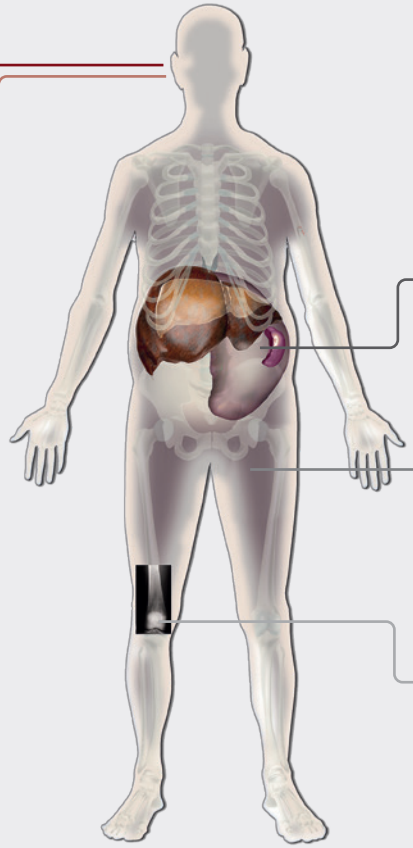

Systemische Manifestationen (Typ 1 + Typ 3)

Organvergrößerung
- Splenomegalie
- Hepatomegalie

Hämatologische Anomalien
- Anämie
- Thrombozytopenie

Knochenkrankheit
- Osteonekrose
- Osteoporose
- Pathologische Frakturen
- Knochenschmerzen, Knochenkrise
- Wachstumsverzögerung

1 Charakteristisch 2 Häufiger 3 Weniger häufig

sanofi

GAUCHER-SPEKTRUM: EIN KRANKHEITSKONTINUUM VERSTEHEN[1,5–8]

	Nicht neuronopathisch (Typ 1 > 90 %)	Akut neuronopathisch (Typ 2)	Chronisch neuronopathisch (Typ 3)
Inzidenz	~ 1 : 40.000 bis 1 : 60.000 (~ 1 : 1.000 bei Ashkenazi-Juden und -Jüdinnen)[8]	< 1 : 100.000*	< 1 : 50.000 bis zu < 1 : 100.000[8]
Alter bei Ausbruch der Krankheit	jedes Alter	Säuglingsalter	Kindheit
Lebenserwartung	6 bis 80+ Jahre	~ 2 Jahre	2 bis 60 Jahre
Primäre Erkrankung des ZNS	–	+++	+ bis +++ (progredient)
Hepatosplenomegalie	+ bis +++	++	+ bis +++
Hämatologische Befunde	+ bis +++	+++	+ bis +++
Skelettsymptome/ Knochenkrisen	- bis +++	–	++ bis +++

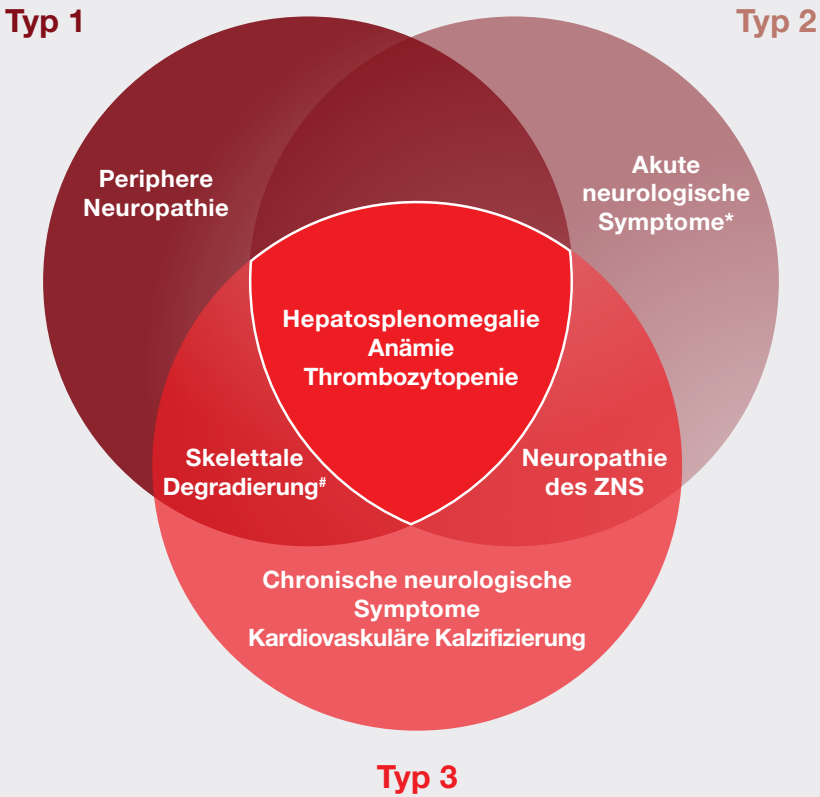

- bis +++: nicht vorhanden bis stark ausgeprägt; **+ bis +++:** kaum bis stark ausgeprägt

* Morbus Gaucher Typ 2 verläuft in der Regel innerhalb von 2 Jahren tödlich.
\# Skelettale Manifestationen bei Morbus Gaucher Typ 2 sind nicht gut verstanden.

1. Schiffmann R et al., J Inherit Metab Dis 2020;43(5):1056–1059. 2. Vellodi A et al., J Inherit Metab Dis 2009;32(5):660–664. 3. Tylki-Szymańska A et al., J Inherit Metab Dis 2010;33:339–346. 4. Grabowski GA et al., Am J Hematol 2015;90:S12–S18. 5. Gary SE et al., Expert Rev Endocrinol Metab 2018;13(2):107–118. 6. Biegstraaten M et al., Blood Cells Mol and Dis 2018;68:203–208. 7. Linari S et al., Clin Cases Miner Bone Metab 2015;12:157–164. 8. El-Beshlawy A et al., Mol Genet Metab 2017; 120(1–2):47–56.

Sanofi-Aventis Deutschland GmbH
Industriepark Höchst | K703 | 65926 Frankfurt
www.sanofi.de
MAT-DE-350114-1.0-09/2025

Sanofi-Aventis GmbH
Turm A | 29. OG | Wienerbergstraße 11 | 1100 Wien | Austria
www.campus.sanofi/at
MAT-AT-2501085-1.0-09/2025

sanofi